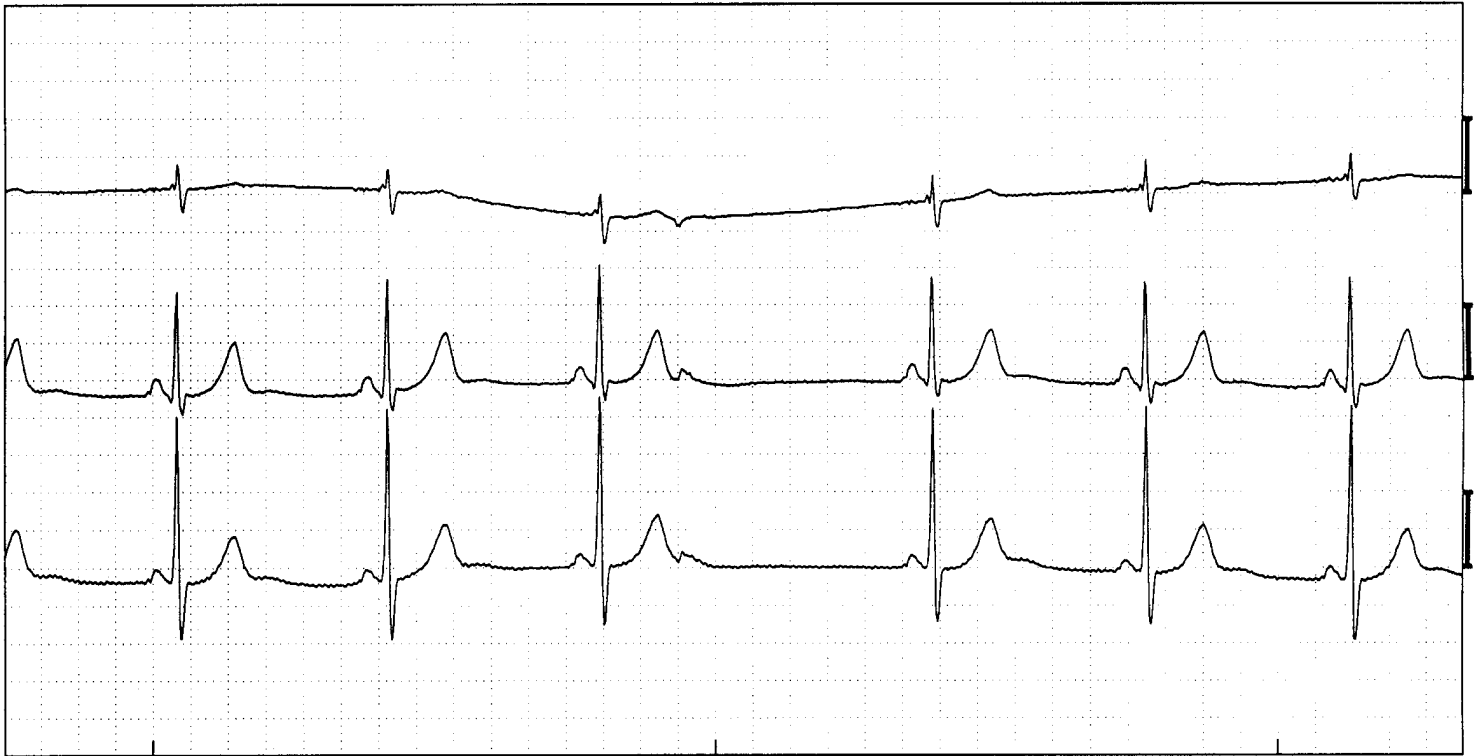


Geblokkeerde atriale extrasystole



Sinusritme met een atriale geblokkeerde extrasystole (6e complex), (Afleidingen V1, V5, aVF)

ECG -kenmerken:

- Vroegvallende P-top
- P-top heeft een afwijkende vorm
- Geen voortgeleiding naar de kamers

Toelichting:

De atriale extrasystole is een vroegvallende ectopische prikkel die in ergens in de boezems, buiten de sinusknop ontstaat. De spontane fase 4 depolarisatie verloopt blijkbaar sneller dan die van de sinusknop. Omdat de prikkel in een ander deel van boezems ontstaat dan de sinusknop is er een andere activatierichting van de boezems. Dit veroorzaakt de afwijkende vorm van de P-top. Als de prikkel in de buurt van de sinusknop ontstaat zal de P-top er vrijwel gelijk aan die van de sinusknop uitzien. Deze extrasystole valt zó vroeg dat deze niet voor de AV knop wordt voortgeleid: een AV blok. **Let wel:** het betreft hier **geen** ziekte van de AV knop, echter een fysiologisch blok. Deze kan beter niet worden gevolgd door de kamers.