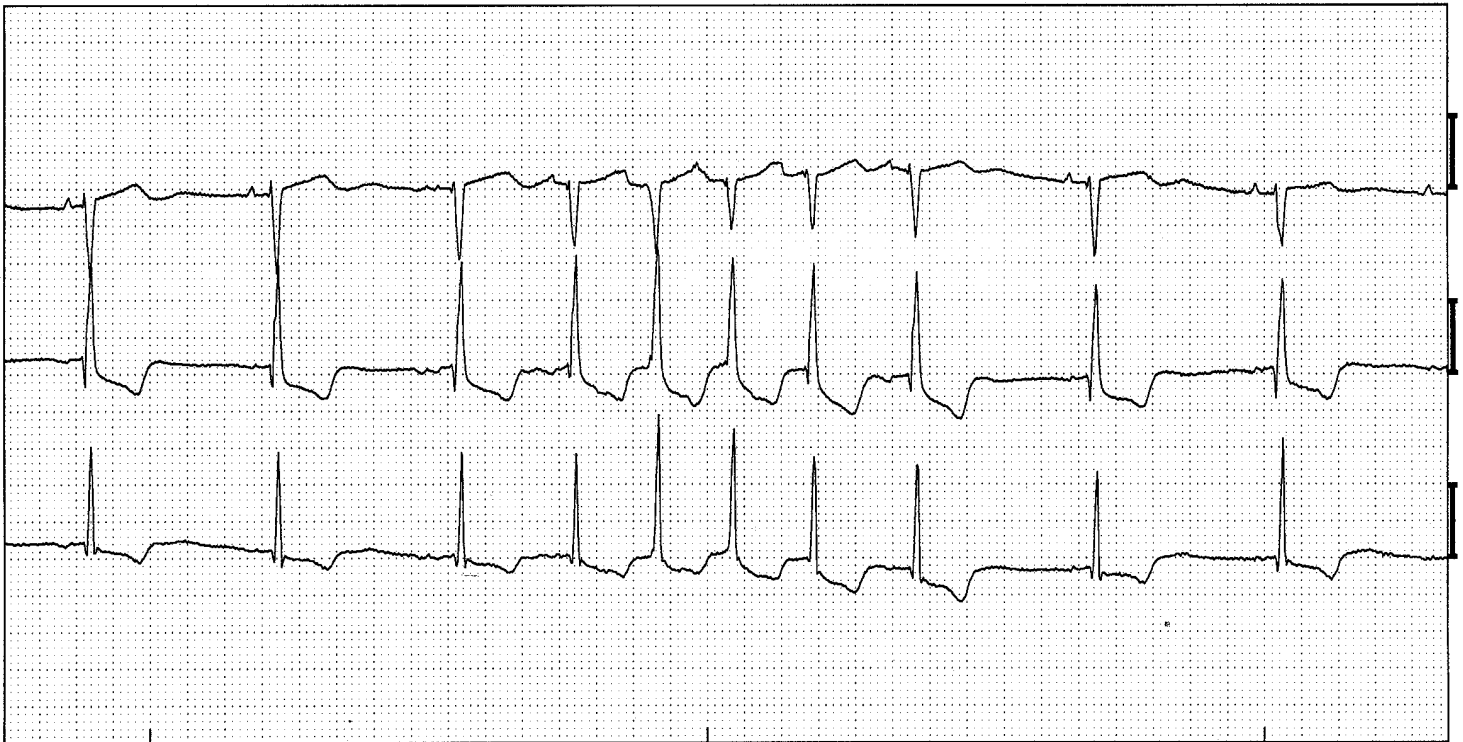


Atriale tachycardie



Atriale tachycardie: 3-8e complex (Afleidingen V1, V5, aVF)

ECG -kenmerken:

- 3 of meer vroegvallende P-toppen met een frequentie ≥ 100 bpm
- P-top heeft een afwijkende vorm
- QRS meestal normaal

Toelichting:

De atriale tachycardie is een opeenvolging van drie of meer atriale extrasystolenextrasystolen met een frequentie die 100 bpm of meer is. Doordat de oorsprongsplaats van de prikkel buiten de sinusknoop ligt is de P-top afwijkend van vorm. Afhankelijk van de AV-knoop worden deze prikkels voortgeleid, maar soms ook geblokkeerd. In dit voorbeeld is het eerste complex niet veel te vroeg, echter de P-top wijkt wel sterk af van het basisritme, daarom kunnen we hier stellen dat het 2e complex het eerste van de tachycardie is. Als in een Holter techycardieen gevonden worden is het van belang naast de frequentie en duur ook te melden hoeveel deze voorkomen en of er een relatie is met bv dag / nacht of inspanning.

