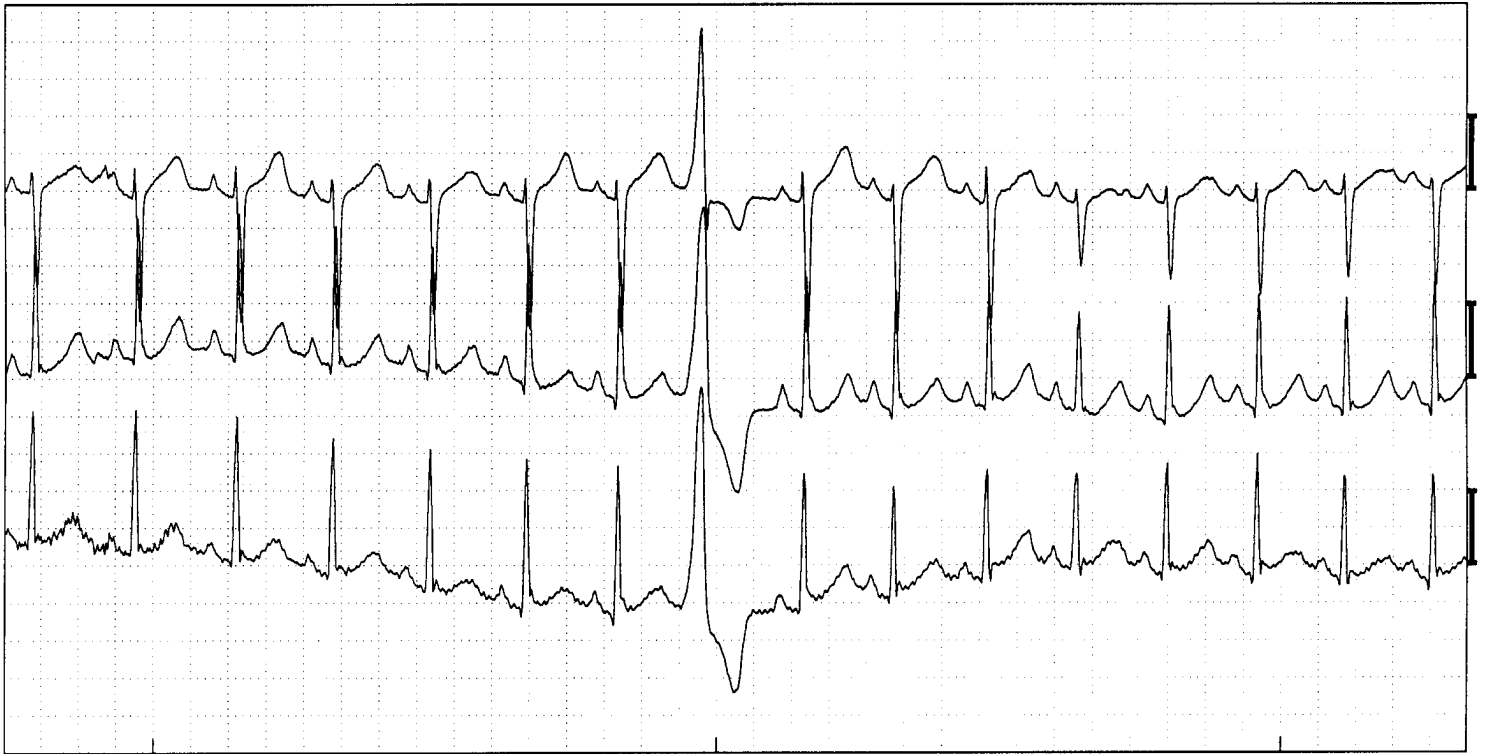


Ventriculaire extrasystole



Sinusritme met ventriculaire extrasystole. (Afleidingen V1, V5, aVF)

ECG -kenmerken:

- Geen P-top voorafgaand aan het QRS complex
- QRS is te vroeg, verbreed en afwijkend van vorm

Toelichting:

Bij een ventriculaire extrasystole ontlad een cel ergens in het ventrikelmusculatuur voortijdig. Er gaat geen boezemactivatie aan vooraf, vandaar het ontbreken van een P-top. Deze prikkel wordt in de ventrikels niet via de snel geleidende bunteltakken voorgeleid. daardoor duurt de intraventriculaire geleiding langer dan normaal. Dit leidt tot een verbreed QRS complex. Omdat er een andere plaats van oorsprong van de prikkel is wijkt de activatierichting van de ventrikels af. Dit verklaart de andere vorm.