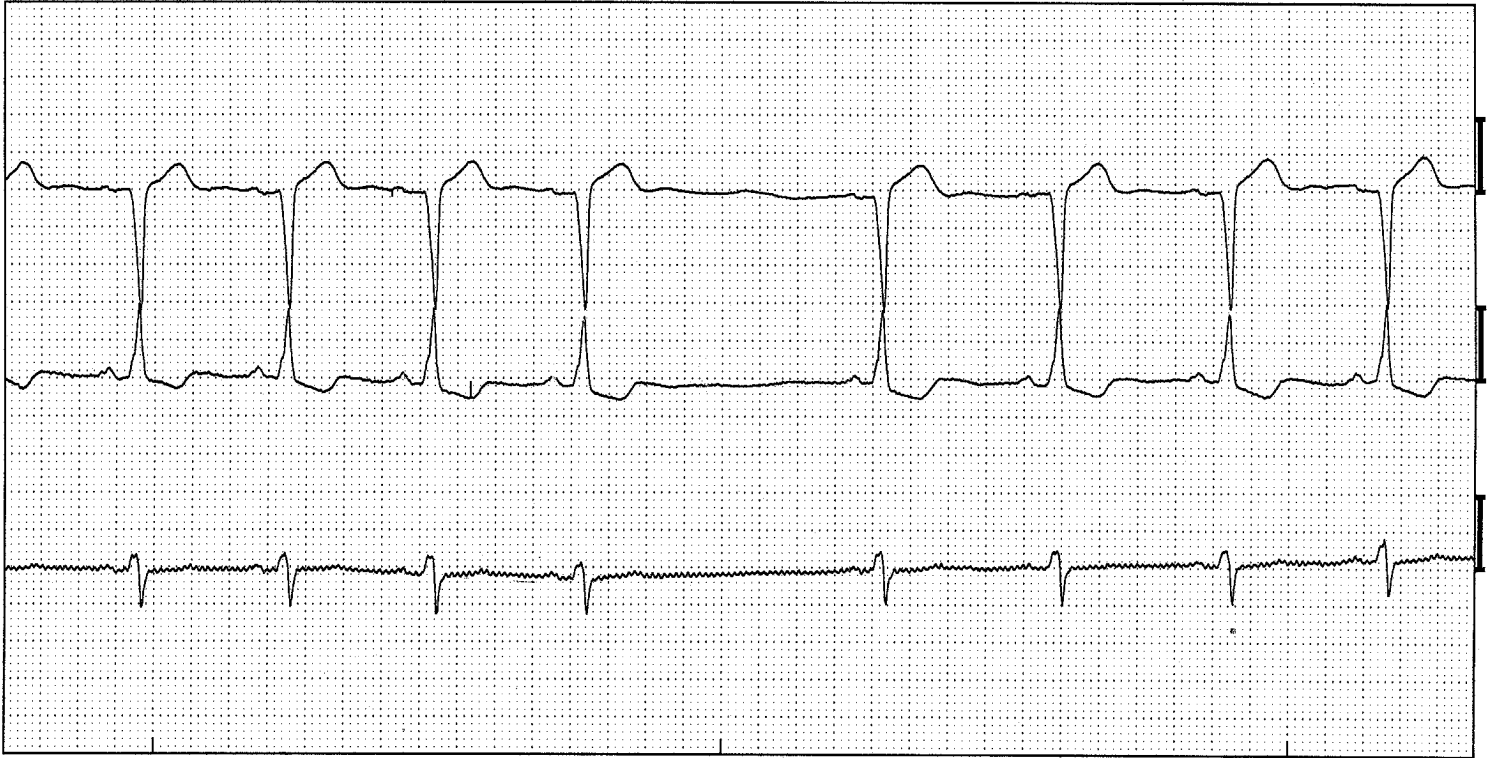


SA-blok



Sinusalrest. (Afleidingen V1, V5, aVF)

ECG -kenmerken:

- Een plotselinge stilstand van de sinus PP-intervallen
- Het PP-interval dat ontstaat is een veelvoud van het voorafgaand interval
- Bij een normale AV geleiding bedraagt de PQ tijd 0.12 – 0.20 sec.
- Bij een normale intraventriculaire geleiding bedraagt de QRS duur maximaal 0.10 sec.

Toelichting:

Een Sino-auriculair of kortweg SA blok genoemd is storing in de geleiding van de sinusimpuls naar het omliggende boezemweefsel. met andere woorden er is een stoornis in de prikkelgeleiding van de sinusknop. De sinusknop vormt de impuls wel, maar deze kan de boezem niet aanzetten tot contractie. Hiervoor is het PP-interval dat ontstaat een veelvoud van het voorafgaand interval. In het voorbeeld dat hier getoond wordt is een verdubbeling van het voorafgaand interval te zien. Er valt dus 1 impuls uit. Meervoudige uitval is ook mogelijk. Het interval dat ontstaat is dan 2 of 3 maal zo lang.