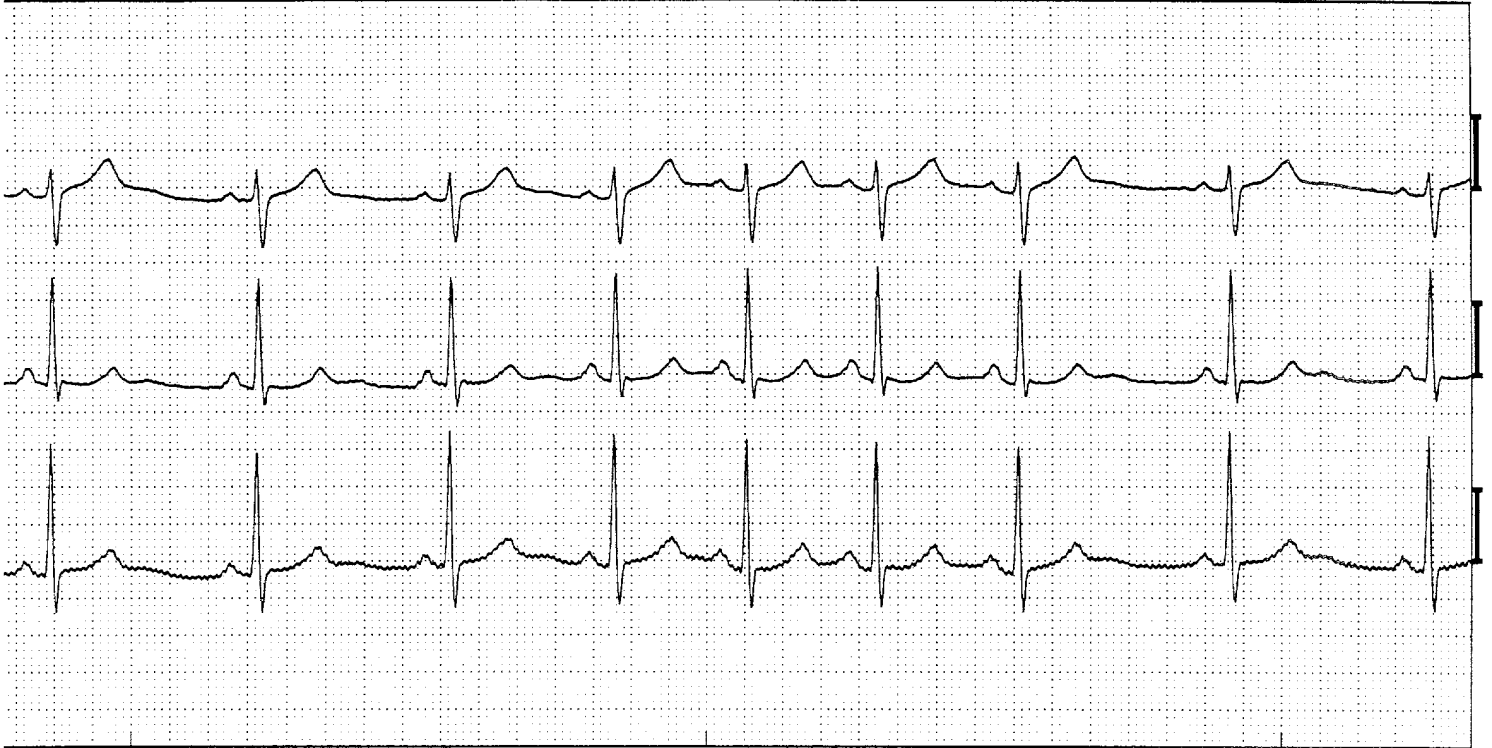


Irregulair sinusritme



Irregulair sinusritme. (Afleidingen V1, V5, aVF)

ECG -kenmerken:

- Onregelmatig voorkomen van identieke P-toppen die positief zijn in alle 3 de afleidingen.
- P-top frequentie 50-99 beats per minute (bpm)
- Bij een normale AV-geleiding bedraagt de PQ tijd 0.12 – 0.20 sec.
- Bij een normale intraventriculaire geleiding bedraagt de QRS duur maximaal 0.10 sec.

Toelichting:

Omdat de sinusknop het meest sterk geïnnerveerd is zien we de invloeden van het autonome zenuwstelsel het duidelijkst op de sinusknop. Het ECG hier toont een bekend voorbeeld daarvan namelijk de zogenaamde respiratoire sinusaritmie. De sinusfrequentie gaat op en neer met de ademhaling, wat een uiting van vagale invloed is. Dit ECG verschijnsel moet als normaal worden beschouwd. Zeker 's nachts bij jonge mensen kan dit verschijnsel zeer sterk tot uiting komen.