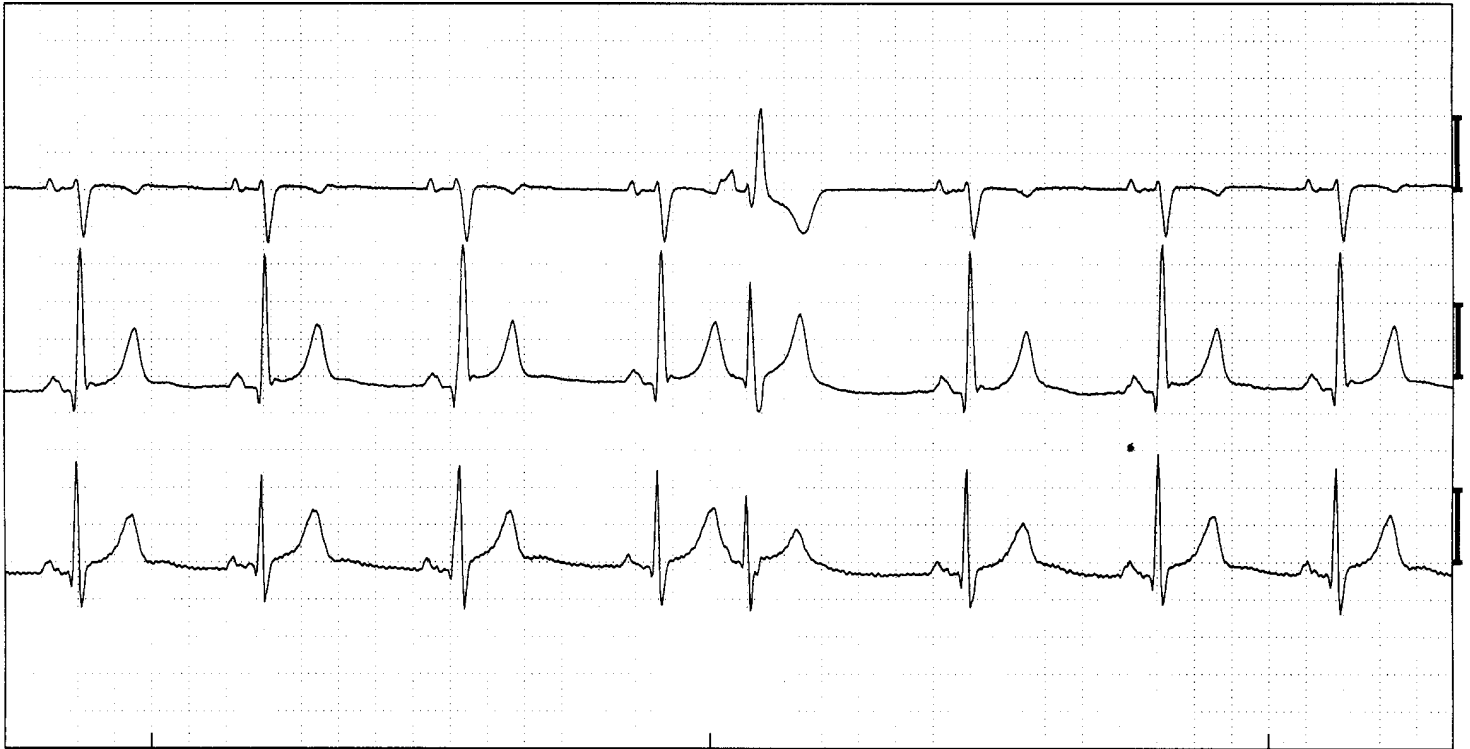


Aberrantie



Sinusritme met rechts aberrante atriale extrasystole. (Afleidingen V1, V5, aVF)

ECG -kenmerken:

- Afwijkende P-top
- Vroegvallend complex
- QRS is verbreed
- Vorm is veelal typisch RBTB of LBTB patroon

Toelichting:

Een aberrante atriale extrasystole heeft alle kenmerken van een normale atriale extrasystole. Echter omdat het complex relatief vroeg in de kamers aankomen kan het geleidingssysteem de prikkel niet goed voortgeleiden. Één van beide bundels blokkeert waarvoor het voor dit ene complex een bundeltakblok optreedt. Er ontstaat een atriale extrasystole met een verbreed QRS complex dat een typisch LBTB of RBTB patroon kent. Hier is een rechts aberrant complex afgebeeld. De P-top die eraan vooraf gaat zit verstopt in de voorafgaande T-top, maar is met name in de V1 goed te zien.