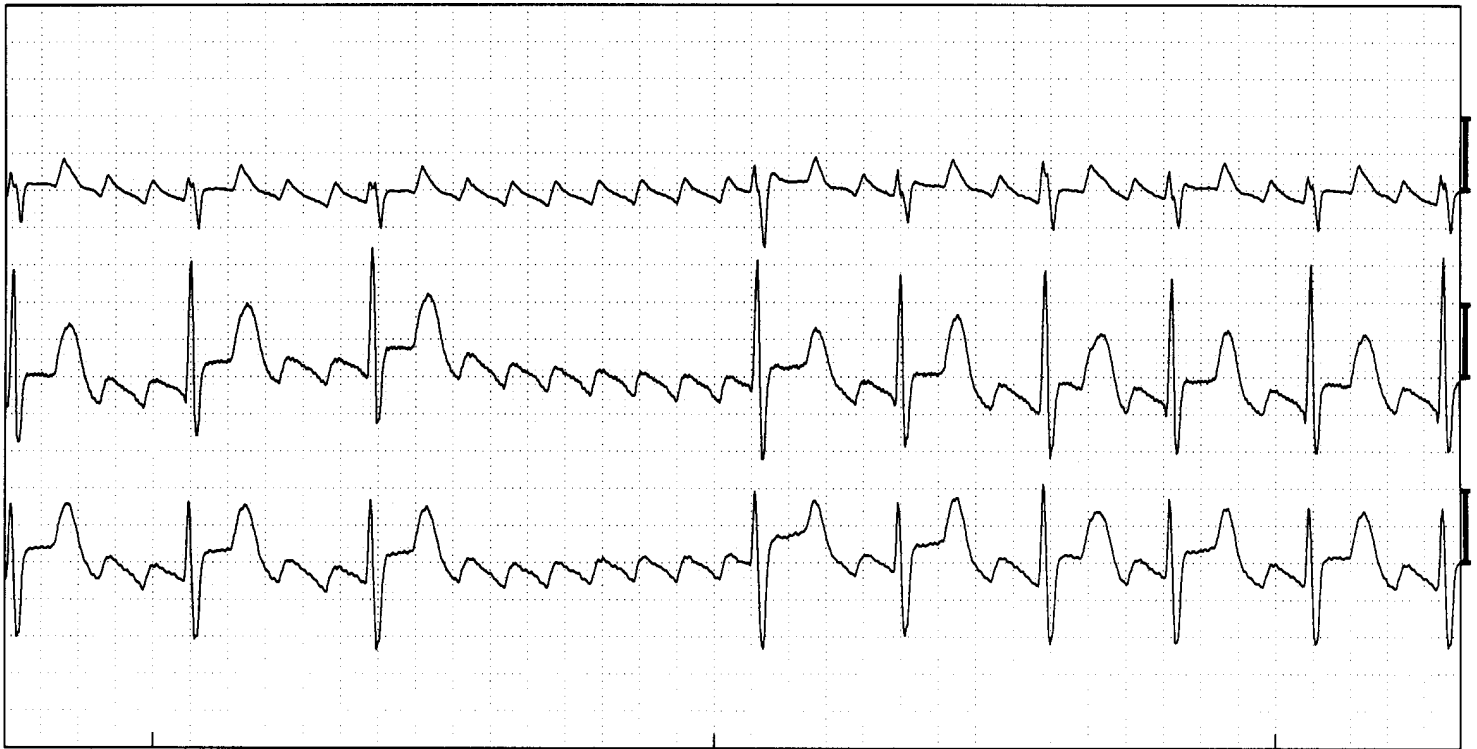


# Atriumflutter



Atriumflutter. (Afleidingen V1, V5, aVF)

## **ECG -kenmerken:**

- Geen P-toppen, maar een continue zaagtand op de basislijn met een frequentie van 300 bpm
- QRS vorm is normaal, frequentie wisselt veelal, afhankelijk van de AV knoop wordt de flutter in een bepaalde verhouding voortgeleid naar de kamers.

## **Toelichting:**

Atriumflutter, ook wel boezemflutter genoemd, is een cirkel tachycardie die in het rechter atrium draait. Deze tachycardie activeert van daaruit het rechter atrium. De normale frequentie is 300 omwentelingen per minuut, maar onder invloed van medicamenten kan deze vertragen. De frequentie van de kamer wordt bepaald door de AV knoop. Afhankelijk van het aantal flutter golven dat voortgeleid wordt ontstaat een frequentie van 150 bpm (2:1 geleiding), 100 bpm (3:1 geleiding) enz, of een wisselende kamerfrequentie. Bij 2:1 geleiding is de flutter vaak moeilijk te herkennen omdat de 2<sup>e</sup> fluttergolf in de T-top verstopt zit. Daarom is een goede stelregel: iedere tachycardie met een frequentie van 150 bpm is boezemflutter totdat je het tegendeel kunt bewijzen. Ook bij patiënten met een boezemflutter is er een vergrootte kans op stollingsproblemen waardoor antistolling geïndiceerd is.